Ueber Sanduhrmagen.

(Mit Abbildungen.)

Inaugural-Dissertation

zur

Erlangung der Doktorwürde

in der

gesamten Medizin

verfasst und einer

Hohen medizinischen Fakultät

der

Kgl. Bayer. Ludwig-Maximilians-Universität zu München

vorgelegt von

Fritz Falk,

approb. Arzt aus München.

München, 1907.

Kgl. Hof- und Universitäts-Buchdruckerei von Dr. C. Wolf & Sohn.

Ueber Sanduhrmagen.

(Mit Abbildungen.)

Inaugural-Dissertation

zur

Erlangung der Doktorwürde

in der

gesamten Medizin

verfasst und einer

Hohen medizinischen Fakultät

der

Kgl. Bayer. Ludwig-Maximilians-Universität zu München



vorgelegt von

Fritz Falk,
approb. Arzt aus München.

München 1907.
Kgl. Hof- und Universitäts-Buchdruckerei von Dr. C. Wolf & Sohn.

Gedruckt mit Genehmigung der medizin. Fakultät der Universität München.

Referent: Herr Geh. Rat Prof. Dr. Ritter von Angerer.

Noch Mitte des vorigen Jahrhunderts dachte man gar nicht daran, die als Sanduhrform des Magens dem Pathologen bereits längst bekannten Gestaltsanomalien des Magens einer Behandlung zu unterziehen. Erst dem rastlosen Fortschreiten der Diagnostik gelang es allmählich Licht auch in dieses dunkle Gebiet zu bringen, vor allem seit Erfindung der Röntgenphotographie. Nicht minder aber ist es den eifrigen Bemühungen der Chirurgen zu verdanken, dass wir heute imstande sind, ein Leiden, an dessen Diagnose während des Lebens man sich vor 50 Jahren noch nicht herantraute, nicht nur zu bessern, sondern vollständig zu heilen.

Ich will nun mit Folgendem kurz auf die wichtigsten Punkte der Ätiologie, Symptomatik, Diagnose, Therapie des Sanduhrmagens eingehen.

Ätiologie.

Unter Sanduhrmagen versteht man diejenige Form des Magens, die aus einer anormalen Einschnürung des Magens hervorgeht, wodurch der Magen in zwei sackförmige Behälter geteilt wird, ähnlich den beiden Kugeln einer Sanduhr. Im weiteren Sinne ist unter dem Begriff Sanduhrmagen auch ein Magen mit drei und vier Abteilungen verstanden worden, der eigentlich richtiger drei- oder viergeteilter Magen geheissen werden sollte.

Alle Autoren fast unterscheiden zwei grosse Gruppen von Sanduhrmagen, nämlich die angeborne Form, und die erst während des Lebens erworbene. Als dritte Form wären noch

zu erwähnen die vorübergehenden Formen des Sanduhrmagens. Es sind das jene seltenen Fälle, bei denen der Magen nur vorübergehend infolge Muskelkontraktion die Sanduhrform annimmt, dann aber wieder zu seiner ursprünglichen Gestalt zurückkehrt.

William knüpft bei seiner Erklärung des Sanduhrmagens an die Ansichten älterer Anatomen und Physiologen an, welche häufig am menschlichen Magen eine physiologische Einschnürung nicht nur in der Mitte des Magens fanden, sondern auch am Antrum pylori, seltener auch in der Nähe der Cardia. An diese Befunde hält sich nun William und sagt, dass physiologisch schon der Magen in mehrere Teile durch allerdings nur sehr geringgradige Einschnürungen geteilt sei, der typische Sanduhrmagen also nur aus einer stärkeren Kontraktion und ausgebildeteren Entwicklung einer oder mehrerer dieser physiologischen transversalen Muskelfasern resultiere.

Der Ansicht, der Sanduhrmagen sei lediglich als Atavismus analog dem Magen der Wiederkäuer aufzufassen, tritt Hudson wohl mit Recht energisch entgegen aus zwei Gründen. Einmal fänden sich bei den höheren Affen niemals derartige Bildungen, zum zweiten sei doch zwischen den beiden physiologisch ganz gleichartigen Teilen des Sanduhrmagens und der hochdifferenzierten Anordnung des Wiederkäuermagens ein gewaltiger Unterschied. Wullstein ist von den modernen Autoren der einzige, der sich der Theorie des Atavismus nicht ganz verschliesst. Er demonstrierte auch am Chirurgenkongress 1903, um diese Ansicht zu stützen, einen Hamster- und Mausmagen im Vergleich mit einem entsprechenden menschlichen Magen.

Eine Erklärung des congenitalen Sanduhrmagens sucht Carrington darin, dass er als Ursache desselben ein fötales Magengeschwür angibt. Tatsächlich wurden auch bei Neugeborenen schon Ulcera ventriculi gefunden. So berichtet

Godhart von einem Kinde, das 30 Stunden nach der Geburt an Blutungen infolge Magengeschwürs starb. Sandburg fand bei einem Fötus einen ausgesprochenen Sanduhrmagen vor und lieferte dadurch den sichersten Beweis für die Existenz des angeborenen Sanduhrmagens. Zwei neue, bisher noch nicht zur Erklärung des congenitalen Sanduhrmagens herbeigezogene Theorien gibt uns Wullstein: Nach der einen behält der Magen wenigstens in seinem Pylorusteil einen gewissen darmartigen Charakter und es kommt nur im Cardiateil zu einer partiellen Erweiterung. In diesen Fällen hätten wir es also mit einer frühen Entwicklungshemmung zu tun und zwar aus jener Zeit, in welcher der Darm als ein ziemlich gleichweites Rohr durch die Leibeshöhle zieht.

In anderen Fällen, bei denen es zur Bildung eines ausgesprochenen Isthmus kommt oder bei denen der Magen durch mehrere Einziehungen eine segmentierte Form erhalten hat, nimmt Wullstein an, dass es sich um eine Druckwirkung von seiten der Nachbarorgane, z. B. Pankreas, Arteria coeliaca, splenica oder phrenica, handelt, welche schon in den ersten Wochen des Fötallebens, also zu einer Zeit, wo der Magen noch mit seiner grossen Curvatur diesen Teilen fest anliegt, bestünde. Wullstein hat wirklich bei Untersuchung einer grossen Anzahl fötaler Magen zwei gefunden, welche seiner Theorie entsprechende Einschnürungen zeigten.

Saake beschreibt einen Sanduhrmagen, an dem zwei sich kreuzende Muskelstränge sichtbar sind, aus deren gegenseitiger Lage ganz unzweifelhaft die intrauterin sich vollziehende physiologische Drehung des Magens sich erkennen lässt.

Von den neueren Autoren wird die Zahl der angeborenen Sanduhrformen viel geringer angegeben. Im allgemeinen sind überhaupt die Meinungen über das Verhältnis der Häufigkeit

des angeborenen Sanduhrmagens vom erworbenen geteilt. Nach der Ansicht Hirsch sind die angeborenen Sanduhrformen häufiger, nach der Angabe der über dieses Kapitel berichtenden Chirurgen entschieden die erworbenen. Von den in der Literatur geschilderten Fällen congenitaler Sanduhrformen ist hauptsächlich der von Hirsch angegebene interessant. Es handelt sich hier um eine Patientin, die an Sepsis starb und bei der sich bei der Autopsie ein Sanduhrmagen fand. Anamnestisch konnte Verfasser erfahren, dass Patientin bis zu ihrem 16. Jahre gesund war, dass zu dieser Zeit plötzlich Magenbeschwerden eintraten, die nie mehr ganz verschwanden, sondern im Gegenteil sich immer mehr verschlimmerten. Patientin konnte in den letzten zehn Jahren nur mehr flüssige Kost zu sich nehmen. „Also das Bild eines allmählich sich steigernden Magenübels," schreibt Hirsch, „welche sich am leichtesten mit der Annahme von im 16. Jahre sich bildenden Magengeschwüren erklären liesse, welche nach und nach durch Narbenretraktion zu einer immer stärker werdenden Stenosierung führten. Die Sektion aber zeigte absolut keine Narben, Narbenstrikturen oder irgend welche Anhaltspunkte für ein früher bestandenes Ulcus ventriculi."

Verschiedene Forscher haben anatomische Merkmale angegeben, die den congenitalen Sanduhrmagen vom erworbenen unterscheiden sollen. So soll beim angeborenen Sanduhrmagen die Form eine viel gleichmässigere sein, die Stenose soll nicht nur die vordere oder hintere Magenwand kontrahieren, sondern gleichmässig ringförmig, meistens in der Mitte den Magen umschnüren, oder an jenen Stellen, die, wie vorher schon erwähnt, als Sitz physiologischer Einschnürungen schon bekannt sind. Vor allem ist aber beim angeborenen Sanduhrmagen das Fehlen jeglicher Verwachsungen mit den Nachbarorganen hervorzuheben. In manchen Fällen werden

ja auch beim angeborenen Sanduhrmagen Geschwüre an der nächsten Umgebung der stenosierenden Stelle gefunden, aber diese sind erst als sekundäre, infolge der Reizung der Speisen entstandene aufzufassen (Sievers, Hirsch).

Wullstein demonstrierte auch ein diese Anschauung unterstützendes Präparat.

Bei allen diesen Erklärungen des Sanduhrmagens ist aber noch ein Punkt ausser acht gelassen, nämlich die verschwindend geringe Anzahl von Männern mit dieser Magenanomalie im Verhältnis zu der grossen Menge von Frauen.

Dafür stellt nun Rasmussen eine von vielen Seiten angestrittene Theorie auf, und hiemit kommen wir auch zu den verschiedenen Erklärungen über die Ätiologie der erworbenen Sanduhrformen.

Rasmussen lässt den Sanduhrmagen analog der Schnürleber entstehen. Durch das Schnüren der Frauen würde hauptsächlich die linke Rippencurvatur komprimiert, diese übe dann wieder einen Druck auf den Magen aus und verursache dadurch eine Nekrose der Magenwand. Die Geschwüre seien also nicht das Primäre, sondern diese entstünden erst als Folge der Nekrose. Da er nun in der überwiegenden Zahl seiner Fälle die Ulcusnarben im Verlauf der von ihm angegebenen Schnürfurchen fand, so glaubte er damit ein wichtiges Moment für die Richtigkeit seiner Behauptung gefunden zu haben. Aber auch ohne dass grössere Narben vorhanden sind, sollten diese Schnürfurchen mehr oder minder hochgradige Stenosen verursachen können. Ich habe mehrmals, sagt Rasmussen, ausgesprochene Fälle von Schnürfurchen mit Stundenglasform des Magens gefunden, wo sich in der Mukosa nur ein unbedeutendes Ulcus oder Ulcusnarbe fand, die die Serosa nicht berührten, also eine Stundenglasform nicht hätten hervorrufen können. Mit dieser Erklärung wäre ja wohl eine Ursache für das häufige Auftreten der

Sanduhrform bei Frauen gefunden. Aber Rasmussen findet wenig Anhänger. Wullstein allein ist es, der diese Anschauung nicht ganz verwirft, indem er ein Präparat zeigte, das nur durch Korsettschnürung entstanden sein konnte.

Hirsch tritt mit aller Entschiedenheit Rasmussen entgegen. Er kann sich unmöglich die oft bis zur Stricknadeldicke verengten Stenosen durch einfache Druckatrophie der Schnürfurche erklären, wenn auch die Disposition zu leichteren Einziehungen und Geschwüren infolge des Schnürens er nicht ganz leugnet. Er gibt zu, dass zwar die Leber, ein in der Bauchhöhle fixiertes Organ, das von aussen einwirkenden Druck schwer ausweichen kann, durch Schnüren in Mitleidenschaft gezogen werden kann. Nie und nimmer will er es aber für den Magen gelten lassen, der doch in der Bauchhöhle ziemlich frei beweglich sei und noch dazu als Hohlorgan von aussen einwirkenden Gewalten wohl auszuweichen imstande sei.

Als weiteres ätiologisches Moment für Sanduhrformen kämen Verätzungen der Magenschleimhaut in Betracht. Derartige Fälle sind in der Literatur sehr wenige zu finden. Der einzige ausführlich behandelte Fall ist von Klein beschrieben worden. Hier handelt es sich um einen Selbstmordversuch mit konzentrierter Salzsäure. An dem Patienten wurde sofort eine Magenspülung vorgenommen, es trat rasch Besserung ein, so dass Patient nach 14 Tagen schon als gebessert aus dem Krankenhaus entlassen werden konnte. Er konnte leicht verdauliche, klein geschnittene Speisen ohne Beschwerden essen. Bald aber trat wieder Verschlimmerung ein, so dass man schliesslich zur Operation sich entschloss. Hier zeigte sich nun ca. drei Querfinger vom Pylorus entfernt am Magen eine starke Einziehung, die hauptsächlich von der grossen Curvatur ausging.

Es war also hier ein typischer Fall von Sanduhrmagen im Anschluss an eine Verätzung entstanden.

Sanduhrformen als Folge von syphilitischen und tuberkulösen Prozessen sind zwar bisher einige veröffentlicht worden, jedoch ist ihre Ätiologie nicht mit Sicherheit zu bestimmen gewesen, weshalb ich sie hier übergehe.

Mehrfach werden Sanduhrformen durch maligne Tumoren, vor allem durch Carcinom verursacht, in der Literatur erwähnt.

Einen typischen derartigen Fall hat Riegel veröffentlicht. Als Unikum, glaube ich, schreibt er, folgenden von mir beobachteten Fall bezeichnen zu dürfen, in dem das Carcinom eine Sanduhrform des Magens zur Folge hatte. Der Landwirt S. klagte bei seiner Aufnahme nur über Schwäche, saueres Aufstossen nach dem Essen, schlechten Appetit und trägen Stuhl. Gleich in den ersten Tagen nach der Aufnahme konnte man im Epigastrium oberhalb des Nabels einen länglichen Tumor nachweisen, welcher sich nicht genau abgrenzen liess, keine respiratorische Verschiebung aufwies und nicht mit der Leber, deren freien Rand man fühlen konnte, verwachsen war. Der durchzufühlende Tumor musste aber auch seiner Lage und Konfiguration nach als sehr wahrscheinlich nicht dem Magen angehörig angesehen werden. Von einer Aufblähung des letzteren musste wegen einer plötzlich entstandenen Blutung Abstand genommen werden. Die Vermutungsdiagnose C. a. ventric. wurde auf Grund der Ausheberung, die vier Stunden nach einer Probemahlzeit 250 ccm schlecht angedauter Speisen mit Fehlen freier HCl urd deutlicher Milchsäurereaktion ergab, gestellt. Zu Gunsten dieser Annahme schien es zu sprechen, dass zwei Tage vor dem Exitus plötzlich Erscheinungen einer Peritonitis auftraten. Die Sektion ergab, dass der Tumor des Magens während des Lebens der Palpation gar nicht zugänglich war, da die obere Partie des Magens mit dem Zwerchfell verlötet war. Der im Leben gefühlte Tumor war eine etwa faust-

grosse Metastase in der vadix mesent.), äusserlich erschien der Magen in der Mitte durch eine senkrechte Furche tief eingeschnürt. Beim Aufschneiden fand sich ein faustgrosser Tumor, der den Magen in zwei Hälften teilte.

Das Bemerkenswerte des Falles liegt also darin, dass das Carcinom (das von der kleinen Curvatur ausgegangen war) die ganze Magenhöhle in nahezu zwei Hälften geteilt und so eine Sanduhrform des Magens verursacht hatte. Ähnliche derartige Magen-Carcinome sind auch von Schmidt, Eiselsberg, Mikolicz und Kocher veröffentlicht.

Wohl in der überwiegenden Mehrzahl der Fälle ist die Sanduhrform durch Narbenstränge infolge von Magengeschwüren verursacht.

Da der Prädilektionssitz dieser Ulcera die kleine Curvatur ist, so wird meistens die Striktur, von der kleinen Curvatur ausgehend, gegen die grosse sich ausbreiten und die unteren Partien des Magens, sowohl an der vorderen als auch an der Hinterwand, in die Höhe ziehen. Es wird infolgedessen eine Kommunikation beider Magenhälften; nur an der kleinen Curvatur, also an der höchstliegenden Stelle des Magens, bleiben, und sowohl der cardial- wie der pylorische Teil des Magens werden gleichsam als Säcke auf beiden Seiten herunterhängen. Natürlich werden nur Ulcera von beträchtlicher Ausdehnung oder mehrere ringförmig die Magenschichten durchsetzende Geschwüre zu grösseren Störungen führen. Häufig sind es nicht so sehr die Ulcera selbst, als vielmehr die durch perigastritische Reizung sich bildenden Adhäsionen, welche die Hauptschuld an der Sanduhrform tragen.

Die Statistiken über die Häufigkeit der Sanduhrformen nach Ulcus geben sehr verschiedene Zahlen an. Sie schwanken zwischen 7 und 30%. Weitaus die grössten Zahlen werden von den Engländern angegeben.

Symptome.

Bei der Betrachtung der einzelnen Krankengeschichten wiederholen sich fast überall die gleichen anamnestischen Angaben.

Die Patienten klagten früher einmal über Magenschmerzen, hatten meistens Blutbrechen oder Blut im Stuhlgang. Auf eingeleitete Ulcusbehandlung hin besserten sich bald die Beschwerden und verschwanden meistens ganz. Patienten fühlen sich meistens dann ganz gesund und vertrugen alle Speisen. So können mehrere Jahre ohne jede Beschwerde dahingehen. Allmählich fangen die Patienten wieder an, ein unangenehmes Drücken in der Magengegend zu bemerken, sie klagen über das Gefühl von Völle, über Appetitlosigkeit (selten über Heisshunger); es stellen sich wieder Schmerzen ein, die vom linken Hypochondrium gegen den Nabel und Rücken hin ausstrahlen. Auch das Erbrechen mit oder ohne Blutbeimengung setzt wieder ein. Die Mahlzeiten werden den Patienten zur Qual, weil sie wissen, dass die Speisen doch wieder erbrochen werden müssen oder wenigstens ständige Schmerzen verursachen. Bald verzichten sie auf jede feste Nahrung, nehmen nur noch flüssige Kost zu sich. Unter derartigen Umständen, durch die fortwährenden Schmerzen einerseits, durch die Unterernährung andererseits, ist es klar, dass die Patienten bald abmagern und kachektisch werden.

Dies ist ungefähr der Verlauf einer im Anschluss an Ulcus entstehenden Striktur des Magens. Das anfängliche Magengeschwür ist durch richtige Behandlung geheilt und die Patienten sind beschwerdefrei. Jedoch bald beginnt durch die Narbenschrumpfung sich eine Stenose zu bilden und durch womöglich neue, sekundäre, infolge der Reizung der im Vormagen liegen bleibenden Speisen entstehende Ulcera sich immer mehr zu verengern. Daher kommt das Gefühl der Völle im Leib, damit ist auch das Erbrechen zu erklären,

womit die Natur sich selbst Linderung verschafft und die dem Cardiamagen lästigen Speisen entfernt.

Hochenegg berichtet von einem Patienten, der sich gleichsam selbst eine Magenspülung machte dadurch, dass er auf einmal 5 l Wasser trank und sich dadurch zum Erbrechen zwang. Darnach fühlte er einigermassen Erleichterung. Diese Prozedur wiederholte er bis dreimal täglich. Man kann daraus ersehen, wie furchtbar quälend unter Umständen die Schmerzen sein können, wenn der Patient selbst zu derartigen Gewaltmitteln greift. Dass Patienten durch Einführen des Fingers in den Rachen Erbrechen herbeiführen, ist bei derartigen Erkrankungen nichts Seltenes.

Glücklicherweise verlaufen aber nicht alle Fälle von Sanduhrmagen mit derartig heftigen Symptomen, leichtere Grade sogar oft völlig symptomlos. Eine verhältnismässig günstigere Prognose haben die angeborenen Sanduhrformen. Die meisten derartigen Fälle werden erst am Sektionstisch erkannt. Der Grund dafür ist wohl darin zu suchen, dass die Striktur meistens keine hochgradige ist, dass die Kommunikation meistens an der grossen Curvatur, also am tiefsten Punkte des Magens, gelegen ist und die Speisen also ohne Kraftleistung von Seiten des Magens von einem Teil zum andern gelangen können. Kommt es aber doch einmal auch bei derartigen angeborenen Sanduhrformen zu heftigeren Beschwerden, so ist fast immer nicht der Stenose selbst die Schuld zuzuschieben, sondern den sekundär durch Reizung der angestauten Ingesta auftretenden Geschwüren. Denn es ist klar, dass selbst bei geringer Stenose die Speisen sich vor derselben anstauen und mit vermehrtem Kraftaufwand durchgepresst werden müssen und dass dadurch die vor der Striktur liegende Schleimhaut einem beständigen Reize ausgesetzt ist, der schliesslich zur Entzündung und Geschwüren führen kann. Die Folge ist eine erneute Narbenkontraktion.

In Widerspruch hiermit steht die Beobachtung, dass derartige sekundäre Geschwüre nicht nur an der cardialen, sondern auch an der pyloren Seite der Stenose auftreten. Diesen Widerspruch sucht man nun damit zu erklären, dass bei zwei gesonderten Magensäcken auch eine gesonderte Peristaltik wahrzunehmen ist und die Speisen im zweiten Sacke infolgedessen nicht nur gegen den Pylorus, sondern auch gegen die Stenose angepresst werden (Wölffler).

Es sei hier als typisches Beispiel für den symptomlosen Verlauf mancher angeborener Sanduhrformen und für die Bildung sekundärer Ulcera auf einen Fall, den Sivers veröffentlichte, hingewiesen. Es handelt sich hier um eine Patientin, die 26 Jahre lang ohne Beschwerden von seiten des Magens lebte und plötzlich infolge einer Peritonitis starb. An Sanduhrmagen war nie gedacht worden, da sich während des ganzen Lebens keine Verdachtsmomente ergeben hatten. Und doch fand sich bei der Sektion ein ausgesprochener Sanduhrmagen, der als congenital angesprochen werden musste, da sich weder makroskopisch noch mikroskopisch irgend eine pathologische Veränderung der Mukosa, Muscularis oder Serosa fand. Als Todesursache war hier angesehen eine an der pylorischen Seite der Stenose gelegenes, wohl sekundär, aus oben angeführten Gründen entstandenes Ulcus, das perforiert war und zu diffuser Peritonitis geführt hatte.

Die Heftigkeit der Symptome ist natürlich abhängig von verschiedenen Nebenumständen, die als schädliche Momente wirken können. Wölffler führt als solche folgende vier an:

1. dass der erste Magen kleiner ist als der zweite,
2. dass die konstringierende Narbe die grosse Curvatur nach aufwärts zieht, dadurch muss der erste Magen die Nahrungsmittel zur Narbe emporheben und erschöpft sich um so leichter an der grossen Hubhöhe,
3. dass der zweite Magen ektatisch ist,

4. dass die Kommunikation zwischen erstem und zweitem Magen sehr eng ist.

Wenn der erste Magen bedeutend kleiner ist als der zweite, ist der Patient ausserstande gesetzt, eine gehörige Menge von Nahrungsmitteln aufzunehmen, da er schon bei kleinen Mengen das Gefühl von Völle, Spannung oder Erbrechen hat. Dazu kommt aber noch, dass die Muskulatur des Cardiateiles sehr bald die von ihr geforderte Arbeit nicht mehr leisten kann, ermüdet und insuffizent wird. Die Folge davon ist, dass der Cardiamagen ektatisch wird. Damit ist wohl die Erklärung gefunden, dass man den Cardiamagen häufig, trotzdem die Stenose nahe an der Cardia sitzt, ziemlich gross, eventuell grösser als den Pylorusmagen findet.

Nicht immer aber ist es der erste Magen, der den Patienten die Schmerzen verursacht. Mitunter trägt der zweite daran die Schuld wegen seiner Inaktivitätsatrophie. Infolge der narbigen Einziehung ist sehr wohl anzunehmen, dass eine Unterbrechung der Nerven, Gefässe und Muskeln gesetzt wird und dadurch die Muskelkontraktion des ersten Magens sich nicht auf den zweiten fortsetzt.

Dass ferner die Enge der Stenose, die eine derartige sein kann, dass sogar die Spülflüssigkeit nur sehr langsam hindurchläuft, von wesentlichem Einfluss ist, unterliegt keinem Zweifel.

Eine derartig hochgradige Verengerung wird natürlich viel heftigere Schmerzen verursachen, bedeutend grössere Muskelarbeit erfordern und viel eher zur Insufficienz und Ektasie führen, als eine Verengerung, die bequem für zwei oder drei Finger durchgängig ist.

Von ebenso schlimmen Folgen für die Leistungsfähigkeit des Magens kann auch der Sitz der Striktur an der kleinen Curvatur sein. Auch hier wird dadurch, dass die Nahrung

von der tiefsten Stelle des Magens bis zur Höhe der Striktur gehoben werden muss, sehr bald eine völlige Ermattung der Muskulatur mit nachfolgender Erweiterung des Cardiateiles die Folge sein. Die frühere oder spätere Erschöpfung ist natürlich auch abhängig von der Leistungsfähigkeit der Muskulatur an und für sich.

Ein Beispiel für die Selbsthilfe der Natur bei derartiger Schwäche der Muskulatur ist von Hochenegg angegeben worden. Dieser fand nämlich gelegentlich einer Operation eines Sanduhrmagens als Fortsetzung des strikturierenden Verbindungsstrangs sowohl gegen den Pylorus zu als ganz besonders gegen die Cardia hin einen fingerdicken weisslichen Strang, der ihm zunächst als Narbenstrang imponierte. Erst die genauere Untersuchung, schreibt er, zeigte mir, dass es sich, entsprechend diesem Strange, um eine, sogar vom Niveau des Magens differente Anhäufung der Längsmuskulatur handle, die am Magen eine der Tänie am Colon ähnliche Konfiguration hervorbrachte. Die Aufgabe dieses Muskelbündels ist vollkommen klar und bestand darin, den Cardiamagen behufs Entleerung energisch zu heben und dessen grosse Curvatur wenigstens annähernd gegen die Abflussöffnung zu bringen. Auch Schmidt veröffentlicht einen Fall, in dem die heftigen Schmerzen des Patienten nicht so fast durch die bequem für drei Finger durchgängige Stenose, als nur durch die Insufficienz des Cardiamagens erklärt werden konnten.

Bei sehr hochgradigen Stenosen ist noch eine schwere Komplikation zu befürchten, nämlich die Achsendrehung des Magens. Derartige Fälle werden nicht zu selten beobachtet und bilden die grösste Gefahr für das Leben der Patienten, wenn nicht rasch ausgeführte Operation die unfehlbar drohende Inanition aufhält.

Als besonders prädisponierendes Moment hiefür erklärt Wölffler die Verwachsungen der Vorderfläche des Magens mit der Bauchwand.

In zwei von ihm beobachteten Fällen war die Achsendrehung so stark, dass die grosse Curvatur nach vorne und oben gerichtet war, die Hinterfläche des Magens nach vorne zu liegen kam und der Pylorus fast in eine senkrechte Linie mit der Cardia zu liegen kam. In diesen beiden Fällen erfolgte der Exitus bald durch Inanition.

Ganz ähnlich ist der von Langerhans beschriebene Fall. Hier war die Achsendrehung bedingt durch einen peritonitischen Strang, der von einer stark verengten Stelle des Magens ausging. Dadurch war die kleine Curvatur an die vordere Bauchwand angeheftet und wurde nach vorne und unten gezogen. Da der Fundus aber ebenfalls auf seiner hinteren Seite durch Verwachsungen fixiert war, konnte er dem Zuge der kleinen Curvatur nicht nachgeben, so dass eine Drehung der Pylorusmagenhälfte um die Längsachse sich entwickelte und schliesslich auch durch Inanition zum Tode führte.

Verwachsungen des Sanduhrmagens mit den umliegenden Organen finden wir sehr häufig. Sie entstehen durch perigastritische Reizungen infolge von Geschwüren. Am gefährlichsten sind die eben erwähnten Verlötungen mit der vorderen Bauchwand. Geringere Bedeutung ist den Adhäsionen mit der Leber, Dünndarm, Pankreas und Colon beizumessen. Auch Verwachsungen mit nachfolgendem Durchbruch von Geschwüren in das Duodenum und Colon sind bekannt.

Saundby publiziert einen Fall, der breite Verwachsungen mit Leber und Pankreas aufwies, wobei letztere sogar teilweise zersetzt und verdaut wurden.

Perforierende Ulcera führen fast immer zu tödlichem Peritonitis. Einige Autoren beobachteten jedoch ausnahmsweise, dank der Verwachsungen, nur einen abgekapselten Austritt von Mageninhalt, wodurch den Patienten das Leben gerettet wurde.

Geringere Blutungen treten ja wohl hie und da besonders in Anschluss an heftiges Erbrechen und Magenspülungen auf, sind aber von geringer Bedeutung. Profuse Blutungen sind ja, wie nach dem ganzen chronischen Verlauf des Prozesses zu erwarten ist, äusserst selten beobachtet worden.

So haben wir also gesehen, dass oft nicht die eigentliche Krankheit, nämlich die Sanduhrform, es ist, welche eine schlechte Prognose bildet, sondern dass es hauptsächlich erst die sekundären Erscheinungen, wie Ulcera, Ektasie, Insufficienz der Muskulatur, Achsendrehungen, Adhäsionen und eventuell Blutungen es sind, welche den Sanduhrmagen zu einer schweren Erkrankung stempeln.

Diagnose.

Nicht allzu selten wird sogar bei Laparotomien die Sanduhrform des Magens übersehen, denn häufig ist der Cardiamagen derartig unter das Zwerchfell retrahiert oder infolge Ulcusnarbe so fest mit ihm verwachsen, dass der dilatierte Pylorusmagen allein als vollständiger Magen angesehen wird. Um so schwerer ist es natürlich, bei uneröffneter Bauchhöhle eine sichere Diagnose des Sanduhrmagens zu stellen. Und es darf uns daher nicht Wunder nehmen, dass für die Diagnostik des Sanduhrmagens eine derartige Anzahl von diagnostischen Merkmalen angegeben wird, wie fast für keine andere Krankheit. Doch schon aus der Menge der Ratschläge ist zu schliessen, dass keiner eine sichere Diagnose verbürgt, sondern höchstens eine wahrscheinliche zulässt. Erst mit Hilfe der Röntenphotographie ist es gelungen, ein jedem Zweifel ausschliessendes diagnostisches Mittel zu finden.

Ich will im folgenden kurz die einzelnen diagnostischen Methoden erörtern:

Aus den subjektiven Angaben der Kranken allein schon eine Diagnose Sanduhrform zu stellen, ist unzulässig. Die Klagen der Patienten weisen wohl immer auf ein Hindernis beim Durchgang der Speisen durch den Magen hin, ohne aber einen näheren Sitz des Übels zu bestimmen.

Wir müssen also zu anderen diagnostischen Hilfsmitteln greifen. Bei äusserst mageren Individuen kann ja vielleicht die Adspektion infolge einer Einziehung der Bauchdecken an einer gewissen Stelle Verdacht auf Zweiteilung des Magens erwecken. Reiche beschreibt einen Fall, bei dem das Abdomen in den unteren Partien eingesunken, die Bauchdecken schlaff waren. Im Epigastrium und Hypochondrium nicht ganz in Nabelhöhe war eine gleichmässige, nach unten in scharfer Bogenlinie abschliessende, tief tympanitisch schallende, rundige Vorwölbung, in deren Mitte eine tiefe Einziehung sichtbar war. Er vermutete daraus, dass es sich um einen bilokulären Magen handeln könne (Weiss).

Auch die Angaben über sichtbare Peristaltik des Magens sind in Bezug auf die Diagnostik des Sanduhrmagens sehr mit Vorsicht aufzunehmen.

Mehr Anhaltspunkte bietet die Palpation. Wir haben da meistens folgenden Befund: Die Gegend des Epigastriums und Nabels erscheint zuweilen schmerzhaft; nicht selten ist eine Resistenz zu tasten, über welcher sich leerer Perkussionsschall findet; zu beiden Seiten dieser Zone wieder tympanitischer Magenschall. Bei einem derartigen Befund ist ja die Annahme, dass ein Sanduhrmagen vorliege, sehr wahrscheinlich, aber noch lange nicht gesichert. Zu unterscheiden, ob diese Resistenz nicht von einem Tumor herrühre, ist unmöglich (Weiss). Auch vorübergehende Spasmen des Magens können eine derartige Resistenz vortäuschen.

Die Fortschritte in der Magendiagnostik durch Aufblähen mit Luft oder Kohlensäure oder durch Anfüllen des Magens

mit Wasser kam natürlich auch der Erkennung des Sanduhrmagens zugute.

Bei Aufblähung eines bilokulären Magens wird sich zuerst der Cardiamagen mit Luft füllen und allmählich auch die eingeblasene Luft durch die Strikturstelle mit dem Pylorusmagen eindringen und diesen dilatieren. Kann man nun diese beiden Phänomene deutlich beobachten und zwischen diesen beiden Magenhälften auch noch eine Einziehung wahrnehmen oder eine Resistenz palpieren, so ist allerdings die Diagnose Sanduhrmagen so gut wie gesichert (v. Eiselsberg, Kruckenberg), aber trotzdem können auch hier noch Irrungen vorkommen. Es kann nämlich sein, dass trotz vorhandener Stenose die eingepumpte Luft sich sofort gleichmässig auf beide Magenhälften verteilt, so dass der Anschein eines normal gestalteten oder einfach dilatierten Magens erweckt wird, um so mehr, wenn der Cardiamagen durch Verwachsungen, z. B. mit dem Zwerchfell, so weit nach oben retrahiert ist, dass trotz Aufblähung nichts von ihm bemerkt werden kann und der allein palpable, wo möglich dilatierte Pylorusmagen als normaler Magen angesprochen wird. Es sei hier noch zweier von Reiche erwähnter Fälle gedacht, bei denen man bei einer Aufblähung fast unfehlbar zu einer falschen Diagnose kommen musste.

Bei dem ersten Patienten war durch narbige Verlötung des Magens mit dem Duodenum und gleichzeitiger Insufficienz des Pylorus, bei Aufblähung eine typische Sanduhrform diagnostiziert worden, indem der dilatierte Abschnitt des Duodenums als Pylorusmagen angesprochen wurde.

Beim zweiten Patienten hatte ein Tumor in abdomine langsam das Duodenum komprimiert; die Folge davon war Stauung und Divertikelbildung in dem komprimierten Duodenalabschnitt und Bildung von zwei Säcken, die als die zwei Teile des Sanduhrmagens imponierten. Hiebei trug die Re-

sistenz des Pförtners, die ja leicht mit der Striktur verwechselt werden kann, noch erheblich zur Fehldiagnose bei.

Ähnlichen Täuschungen ist der Diagnostiker auch bei Anfüllung des Magens mit Wasser ausgesetzt.

Über die diagnostische Verwertbarkeit der Plätschergeräusche äussert sich Weiss folgendermassen:

„Grosses Gewicht wird überall auf das Verhalten der Plätschergeräusche gelegt. Dasselbe findet sich häufig in der Umgebung des Nabels, kann aber als solches für Sanduhrmagen nicht massgebend sein, weil es nur auf eine Dilatation des Magens hindeutet. Anders ist es mit dem von Jaboulai beschriebenen Symptom. In seinem Falle blieb das Plätschern unterhalb des Nabels bestehen, nachdem man den Magen mit Wasser gefüllt hatte, während im oberen Abschnitt, dem cardialen Sacke, dasselbe verschwand. Auch der Schall blieb im pylorischen Sacke tympanitisch, im oberen wurde er gedämpft. Es handelt sich hier um ein interessantes diagnostisch wohl verwertbares Phänomen, das jedoch für sich allein nicht verlässlich ist.“

Besonders hervorzuheben ist das Plätschergeräusch bei nüchternem Magen, ohne dass die Ausheberung Mageninhalt herauszubefördern imstande wäre. Das erklärt sich derart, dass der Pylorusteil des Magens Flüssigkeit und Gase beherbergt, während die eingeführte Sonde im leeren Cardiateil steckt und durch die einschnürende Stelle nicht durch kann.

Büdinger spricht von einem für die Diagnose Sanduhrmagen charakteristischen Rieselsymptom. Er bezeichnet damit folgende Erscheinung: Füllt man den Magen mit Wasser, legt dann beide Hände auf die Magengegend und übt mit der dem Cardiamagen entsprechenden Hand einen leichten Druck aus, so fühlt man in der anderen Hand ein feines Rieseln, ähnlich dem Rieseln einer Flüssigkeit, die durch eine enge Öffnung gepresst wird. Büdinger folgert

daraus, dass auch hier im Magen die Flüssigkeit eine derartig enge Stelle zu passieren haben müsse, dass es sich also um eine Stenose handeln müsse, die eine Sanduhrform des Magens hervorrufe. Nach Aussetzen des Druckes will er das Rieseln auch in entgegengesetzter Richtung wieder gefühlt haben.

Ganz analog ist auch bei Luftaufblähung an der Stenose beim Auflegen des Ohres ein blasendes Geräusch wahrzunehmen.

Auch die verschiedensten Erscheinungen bei Magenspülungen weisen auf einen zwei geteilten Magen hin.

So kann es vorkommen, dass bei Spülungen von dem eingelaufenen Wasser gar nichts mehr abfliesst, es macht direkt den Eindruck, als ob der Magen ein Loch hätte, oder es fliesst nur ein verhältnismässig kleiner Teil ab. Als Erklärung hiefür kann wohl gelten, dass das Spülwasser vom Cardiamagen in den Pylorusmagen gelaufen ist, die Sonde aber nicht imstande ist, ebenfalls in den zweiten Magen vorzudringen und denselben auch zu entleeren.

Ewald will diese Tatsache nicht als sicheren Beweis für das Vorhandensein eines bilokulären Magens gelten lassen, er will es auch schon bei Inkontinenz des Pförtners beobachtet haben.

Auf ähnlicher Grundlage beruht auch die Beobachtung, dass bei Magenspülungen eine Zeit lang das Wasser ganz klar abfliesst, plötzlich aber wieder eine Partie trüben und mit mehr oder minder verdauten Speiseresten verunreinigten Wassers erscheint. Es ist eben hier der Cardiateil bereits rein gewaschen, als plötzlich wahrscheinlich durch Heberwirkung der Inhalt aus dem Pylorusteil angesaugt wird.

Ewald bezeichnet auch diese Erscheinung als nicht verlässig, weil sich derartiges gar nicht selten auch ohne Sanduhrmagen ereignet. Er habe dieses Symptom schon mehr-

mals auftreten sehen und zwar in Fällen, in denen sicher kein Sanduhrmagen vorgelegen habe, sondern nur durch die Sondenreizungen auftretende Spasmen dem Magen vorübergehend Sanduhrform gegeben hätten.

Auch Hochenegg spricht dem Verhalten, wie bei Magenausspülungen die Spülflüssigkeit ausfliesse, jeden diagnostischen Wert ab. Bei einem von ihm operierten Falle von Sanduhrmagen strömte die Flüssigkeit ohne jede Schwierigkeit im kontinuierlichen Strome ab; bei einem anderen Patienten dagegen, bei dem er aus mehrfachen Gründen und namentlich aus der unterbrochenen Art des Abfliessens der Spülflüssigkeit die Diagnose auf Sanduhrmagen gestellt hatte, war, wie die Operation erwies, eine einfache Pylorusstenose vorhanden.

Manchmal erbrechen die Kranken fast unverdaute Speisen, kurze Zeit darauf aber wieder stark verdaute. Es lässt sich dies nur daraus erklären, dass die zuerst im Cardiamagen liegenden, von der letzten Mahlzeit stammenden Speisen zuerst erbrochen wurden, die später erbrochenen Ingesta noch Reste der im Pylorusmagen liegenden vorletzten Mahlzeit sind.

Von chemischen Untersuchungen sind bis jetzt bei Sanduhrmagen noch keine spezifischen Eigentümlichkeiten gefunden worden. Meistens ist der Befund derselbe wie bei Magenektasie. Es ist weder vollständiger Mangel an freier HCl oder meistenteils bedeutende HCl-Verminderung gefunden worden. v. Eiselsberg berichtet im Gegensatz dazu, dass er zweimal reichlich HCl vorgefunden habe.

Das Vorhandensein von Milch und Gärungssäuren wird fast übereinstimmend gemeldet. Der Mangel an HCl ist deshalb auffallend, da doch die häufigste Ursache des Sanduhrmagens Magengeschwür ist und bei Magengeschwür allgemein eine Hyperacidität des Magensaftes als Norm gilt.

Als neueres, aber doch wenig gebrauchtes diagnostisches

Hilfsmittel möchte ich auch noch die von Turk-Chicago und Heimmeter-Baltimore angegebene Verwendung ganz feiner Gummiblasen erwähnen, die Ewald sehr empfiehlt.

Die Anwendung ist folgende: Die am Ende des Magenschlauches angebrachte, aus feinem Gummi bestehende Blase wird in leerem Zustand in den Magen eingeführt und dann aufgeblasen. Eine solche Magenblase erweitert natürlich nur den oralen Magenteil. Man kann dann die gespannte, prall elastische Gummiblase mit aller Deutlichkeit auf der linken Bauchseite fühlen, aber nicht nach rechts verschieben. Ist aber keine Zweiteilung vorhanden, so findet man, dass sich der Gummimagen in die Mitte des epigastrischen Raumes legt und der normalen Lage des Magens entspricht. Ähnlich würden auch die Verhältnisse bei Vertikalstellung des Magens sein. Immer würde der Gummimagen offenbaren, dass die vermutete Zweiteilung des Magens nicht vorhanden ist (Ewald).

Ewald hat nun tatsächlich mit Hilfe dieser Gummiblase Sanduhrmagen zweimal diagnostizieren können, bei denen die Methoden der Luft- und Wasseraufblähung versagten. Immerhin bleibt diese Methode in den Händen wenig Geübter eine sehr gefährliche, da ja doch die Verletzung ulceröser Prozesse sehr leicht erfolgen kann.

Es erübrigt mir nun noch, die Besprechung der zwei modernsten diagnostischen Mittel, des Gastrodiaphans und der Röntgenphotographie.

Hauptsächlich Ewald tritt für das Gastrodiaphan ein. Eine ausführliche Schilderung über die Verwendung des Gastrodiaphans gibt Jaworski.

Wird die Lampe, schreibt er, der Durchleuchtungssonde in dem (in diesem Falle mit ¾ Syphon — Sodawasser) aufgeblähten Magen zum Glühen gebracht, so ergibt sich ein charakteristisches diaphanoskopisches Bild. Kommt die Durchleuchtungssonde unter dem Rippenbogen hervor, so sind die

Intercostalräume des halbmondförmigen Raumes und unter dem linken Rippenbogen noch eine Fläche I sichtbar, welche nach unten von einem dunklen, schief von rechts nach links oberhalb des Nabels laufenden Streifen, der starke, 2—3 Finger breite Respirationsbewegungen mitmacht, begrenzt wird. Wird die Durchleuchtungssonde nach einigen Versuchen heruntergeschoben, so verschwindet der obere helle Raum I, dagegen erscheint eine neue bis zur Symphyse reichende durchleuchtete Fläche, die nach oben durch den vorher erwähnten Streifen abgegrenzt wird. Wird die Spitze der Durchleuchtungssonde (Lampe) bis zu diesem schrägen Streifen emporgehoben, so wird jetzt ausser dem unteren Durchleuchtungsraum II auch der obere I sichtbar. Die Räume I und II erscheinen durch einen schrägen, etwa zwei Finger breiten, dunklen Streifen begrenzt. Zieht man die Lampe oberhalb des dunklen Streifens, so verschwindet der untere Durchleuchtungsraum, bringt man sie unterhalb des Streifens, so verschwindet der obere I. Der Magen ist somit in zwei Abteilungen getrennt, den oberen unter dem Zwerchfell unmittelbar liegenden I und dem zweiten tieferen II, welcher unter dem Nabel liegt. Der dunkle Streifen zwischen beiden erleuchteten Räumen deutet auf die Einschnürung des Magens. Wir haben also einen bilokulären Magen vor uns.

Jaworski hat nun mittels dieser Durchleuchtungssonde wohl in seinem Falle deutlich die Sanduhrform des Magens erkennen können, die Fälle aber, bei denen eine derartige eingreifende Einführung ohne Gefahr des Patienten möglich sind, dürften sehr selten sein.

In den letzten Jahren ist es vor allem die Röntgenphotographie, welche alle anderen diagnostischen Hilfsmittel verdrängt. Rieder, der durch seine von ihm angegebene Methode bahnbrechend für die Erkennung der Magen- und Darmerkrankungen durch Röntgenstrahlen wirkte, ermöglichte

es, dass wir heutzutage imstande sind, die Diagnose Sanduhrmagen mit grösster Sicherheit und ohne Gefahr für den Patienten zu stellen. Die Veröffentlichungen über Verwendung der Röntgenstrahlen zur Erkennung der Sanduhrform sind bis jetzt sehr selten. Mir steht nur eine Arbeit zur Verfügung von Jaworski vom Jahr 1897, also von einer Zeit, in der die Verwendung der Röntgenstrahlen zu derartigen Zwecken noch sehr im Anfangsstadium war. Jaworski schickte damals der Durchleuchtung eine Aufblähung des Magens mittels Kohlensäure voraus. Er konnte dadurch erreichen, dass sich der Magen auf den Fluorescenzschirm als eine undeutliche helle Fläche abzeichnete. Genauere Details aber festzustellen, war ihm durch die Schattenbildung der übrigen Organe unmöglich.

Ich werde auf die moderne Praxis der Magendurchleuchtung mittels Röntgenstrahlen noch später ausführlich zu sprechen kommen.

Therapie.

Die konservative Behandlung des Sanduhrmagens wird bei weniger ausgesprochener Form nicht ganz ohne Erfolg sein. Man wird den Kranken durch Ausspülung oder durch Dehnung der Stenose mittels Aufblähung Erleichterung verschaffen können. Bei hochgradigen Formen aber ist entschieden Operation anzuraten und zwar noch bevor die Kranken durch mangelhafte Ernährung und die andauernden Schmerzen derartig heruntergekommen sind, dass eine Operation nur mehr mit grösster Gefahr für das Leben der Patienten vorgenommen werden kann.

Die interne Therapie wird niemals die Operation ersetzen können, da ja durch sie höchstens die Schmerzen zeitweise gebessert werden, niemals aber die Ursache derselben, die Stenose, entfernt wird.

Die Indikationen zur Operation für Ulcus ventriculi und dessen Folgezustände, zu denen ja auch der Sanduhrmagen gerechnet werden muss, gibt Mikulicz in folgender Weise. Er hält eine Operation für nötig:

1. wenn Erscheinungen auftreten, die das Leben des Kranken direkt oder indirekt bedrohen (häufige Blutungen, zunehmende Abmagerung, beginnende eitrige Perigastritis, Achsendrehung, Verdacht auf C. a. etc.),
2. wenn konsequente eventuell wiederholte kurmässige innere Behandlung keinen oder nur kurzdauernden Erfolg gibt, und der Kranke somit durch schwere Störungen, Erbrechen, Dyspepsie in der Arbeitsfähigkeit oder dem Lebensgenusse beeinträchtigt wird.

Im folgenden will ich die einzelnen Methoden der Operation in der Reihenfolge ihrer Entstehung besprechen.

Die älteste Art der Operation, wohl auch die eingreifendste, ist die völlige Resektion der die Stenose bewirkenden Narbe. Es handelt sich hier nicht nur um die Excision eines meist sehr grossen Stückes der Magenwand, also um Setzung eines grossen Defektes, der meist nur sehr schwer durch die Naht wieder geschlossen werden kann, sondern es spricht auch die lange Dauer der Operation, die bei kachektischen Patienten sehr in die Wagschale fällt, gegen sie. Äusserst erschwert und in vielen Fällen unausführbar ist diese Methode bei ausgedehnteren Verwachsungen des Magens mit den umliegenden Organen und besonders dem Zwerchfell. Bei derartigen gefährlichen und einschränkenden Bestimmungen ist es klar, wenn man heute von ihr vollständig abgekommen ist und sie nur mehr höchst selten bei kleinen Geschwüren Anwendung findet.

Eine weitere wenig geübte Operation ist die digitale Erweiterung der Stenose nach Loreta. Dass der dauernde Erfolg dieser Operation ein sehr zweifelhafter ist und dass

ein Erfolg überhaupt nur bei ganz geringer Hypertrophie des Narbengewebes zu erwarten ist, unterliegt keinem Zweifel. Sie wird deshalb auch heute nie mehr geübt.

Kruckenberg war der erste, welcher die Pyloroplastik nach Heinicke-Mikolicz auf den Sanduhrmagen übertrug. Er machte durch die Narbe einen Schnitt, parallel der Längsachse und vernähte die beiden Wundränder nach Excision eines Narbenstückes senkrecht zur Schnittrichtung. Er hatte damit natürlich eine bedeutende Erweiterung der Stenose erreicht. Verbessert wurde die Methode noch von Büdinger, der rät, den Schnitt noch über das Narbengewebe hinaus zu verlängern bis in das gesunde Gewebe hinein, so dass bei der Vernähung die Narben vollständig getrennt werden.

Es ist dies eine sehr einfache und heute noch vielfach angewandte Operationsart, bei der auch in der überwiegenden Zahl der Fälle Heilung erzielt wurde. Hervorzuheben ist hauptsächlich die kurze Zeitdauer der Operation.

Auffällig häufig sind die Recidive bei der Gastroplastik. Schommerus zählt bei einer Operationszahl von 46 Fällen sieben Recidive. v. Eiselsberg musste sogar dreimal an ein und derselben Patientin die Operation ausführen wegen immer wieder eintretender Recidive.

Schommerus erklärt die nachträgliche Schrumpfung der erweiterten Striktur folgendermassen:

Legen wir eine Gastroplastik an, so durchtrennen wir das narbige Gewebe. Wir operieren also im pathologischen Gewebe. Kommt hiezu noch, dass der durch das frühere Ulcus hervorgerufene Entzündungsprozess noch nicht völlig abgelaufen ist, so ist eine grosse Gefahr für eine spätere Verengerung gegeben, in dem jetzt, wo der Reiz infolge der prompten Entleerung des Magens gering wird, eine schnelle

Heilung des Entzündungsprozesses erfolgt, welche notwendig wieder mit Schrumpfung einhergeht.

Sehr naheliegend ist auch die Gefahr, ein in der Narbe liegendes Geschwür anzuschneiden. Zu verwerfen ist die Operation auch bei grossem Cardiamagen, da hiedurch die Arbeit desselben nicht verringert wird, da die Hubhöhe annähernd gleich bleibt (Schmidt).

Wir kommen also zu dem Schlusse, dass die Gastroplastik wohl gut verwertbar ist und Heilung durch sie erzielt wird, dass sie also mit Auswahl anzuwenden ist, also bei nicht sehr tiefem Fundus des ersten Magens, bei nicht allzu grosser Ausdehnung der strikturierenden Narbe, beim Fehlen von Geschwüren und Adhäsion mit der Umgebung.

Wölfflers Verdienst ist es, eine weitere Operation angegeben zu haben, die Gastroanastomose. Sie besteht darin, dass mit Umgehung der Stenose die beiden Magensäcke zu einem vereinigt werden. Die Vorzüge dieser Methode sind zahlreich. Vor allem ist die Methode die erste, die völlig unabhängig vom eigentlichen Erkrankungsherd ausgeführt wird. Es wird der erkrankte Teil völlig von jeder Tätigkeit ausgeschaltet, es fallen somit auch alle Reize, die vorher auf die Striktur schädlich eingewirkt haben, weg und es wird die Gefahr der Bildung neuer Ulcera auf ein Minimum reduziert. Von nicht zu unterschätzendem Werte ist auch die Entlastung des Cardiamagens, da die Speisen nicht mehr bis zur Strikturhöhe gehoben werden müssen.

Die Gastroanastomose hat nur dann Wert, wenn die Stenose an der gleichen Curvatur sitzt, so dass man die beiden herabhängenden Magenhälften bequem vereinigen kann und dadurch die Kommunikationsstelle an den tiefsten Punkt des Magens verlegt wird. Zahlreiche Verwachsungen erschweren die Operation sehr oder machen sie völlig unmöglich. Denn müssten die Magenhälften erst mit Gewalt

einander genähert werden, so ist Gefahr vorhanden, dass die Nähte ausreissen, der Mageninhalt in die freie Bauchhöhle austritt, eine schwere Peritonitis wäre die unausbleibliche Folge. Als Nachteil ist wohl auch die lange Dauer der Operation anzurechnen.

Schommerus zählt 20 bisher mittels Gastroanastomose operierte Fälle mit drei Todesfällen, also eine Mortalität von 15%. Zwei Todesfälle sind nicht auf Kosten der Operation zu setzen, so dass sich der Prozentsatz auf 5% erniedrigen würde. Die Gastroanastomose wird wohl dauernd ihren Platz behalten.

Es bleibt nun noch als letzte modernste Operationsmethode die Gastroenterostomie. Sie beruht auf der Anlegung einer Kommunikation des Magens und einer Dünndarmschlinge. Man unterscheidet zwei Arten der Gastroenterostomie, eine anterior von Wölffler, eine posterior nach Hacker, je nach der Anlegung der Dünndarmschlinge an der vorderen oder hinteren Magenwand.

Natürlich kann die Gastroenterostomie nur am ersten Magen angelegt werden, wodurch allerdings die Funktion des zweiten Magens völlig ausgeschaltet wird. Wölffler missbilligt deshalb auch diese Methode.

Schmitt tritt dem entgegen, indem er sagt: Der zweite Magen ist in vielen Fällen in seiner motorischen und chemischen Funktion schon stark beeinträchtigt, er ist häufig erweitert infolge Inaktivitätsatrophie und muskulärer Insufficienz, die Narbe bildet eine Unterbrechung der Muskulatur mit den Gefässen und Nerven des Magens, so dass die Muskelbewegung des ersten Magens sich an der Narbe erschöpft und nicht mehr auf den zweiten Magen hinübergeht. Die motorische Funktion eines so erweiterten Magenteiles mit atrophischer Muskulatur wird also wohl recht gering sein und dass auch seine chemische Funktion vermindert oder

unverändert ist, unterliegt nach den bei Magenektasien gemachten Erfahrungen keinem Zweifel. Übrigens glaube ich, dass der Verzicht auf die Tätigkeit des zweiten Magens auch dadurch in seiner Bedeutung vermindert wird, dass ja das etwaige Produkt dieses Magenteils an Salzsäure u. s. w. durch den Pylorus hindurch in das Duodenum und durch diesen hindurch mit der Galle und mit dem Pankreassaft in den am Magen angehefteten abführenden Dünndarmschenkel abfliessen kann.

Verwachsungen und Verlötungen bilden bei der Gastroenterostomie keinen Hinderungsgrund, da es sich ja hier um das Heranziehen der leicht beweglichen Dünndarmschlingen handelt. Um die Gastroenterostomie unausführbar zu machen, kämen in Betracht, dass der erste Magen so klein wäre, dass die Anlegung einer Kommunikation unmöglich wäre oder dass der Magen allseitig mit unlösbaren Verwachsungen eingeschlossen wäre, zwei Umstände, die bis jetzt nocht nicht beobachtet wurden. So haben wir also gesehen, dass die Kontraindikation für die Gastroenterostomie sich fast auf nichts reduziert.

Desto höher anzuschlagen sind die Vorteile, die sie mit sich bringen, wie die völlige Unabhängigkeit von Erkrankungen des Pylorus, wie die Entlastung des Magens durch ungehinderte Entleerung der Speisen und die dadurch herbeigeführte Vermeidung von neuen Reizen an der Strikturstelle.

Recidive sind mir bei der Durchsicht der Literatur nicht bekannt geworden.

Allen diesen Vorteilen hat es die Gastroenterostomie zu verdanken, dass sie heutzutage die meist ausgeführte Operation ist. Aber auch Gastroplastik und Gastroanastomose finden auch noch häufig Verwendung.

Wie aus der vorhergehenden Besprechung der einzelnen

Methoden hervorgeht, ist kein Schema aufzustellen, sondern eben nach Sachlage des Falles die am praktischsten erscheinende zu wählen.

Zum Schlusse sei hier noch eine 1903 von Wullstein angegebene Therapie zu besprechen. Wullstein hatte sie damals nur an Hunden experimentell erprobt. Erfahrungen an Menschen stehen noch keine zur Verfügung. Wullstein will die Einschnürung durch Gangränerzeugung beseitigen. Es soll diese Operation kein schwerer und gefährlicherer Eingriff sein als etwa die Gastrolysis und soll den Vorteil haben, dass sowohl die äussere Form des Magens als auch das Lumen völlig normalerweise wieder hergestellt werden, ohne Eröffnung des Magens oder Verursachung irgend welcher Blutung. Die Ansichten über die Brauchbarkeit dieser Methode stehen, wie gesagt, noch aus.

Ich komme nun zur Besprechung der mir von Herrn Geheimrat v. Angerer gütigst überlassenen Fälle.

Fall I.

M. K., Musikersfrau.

Anamnese: Im Jahre 1884 Beginn des Leidens mit Schmerzen in der Magengegend und Erbrechen. Stuhl war regelmässig. Dieser Zustand dauerte fünf Wochen, darauf Besserung. Im Anschluss an Aufregungen sollen sich jedoch später die Schmerzen wieder eingestellt haben und dauern bis heute an. Die ganze Reihe von Jahren hindurch ständig Appetitlosigkeit, Schmerzen und Erbrechen.

Am 3. XI. 06 endlich sucht Patientin die Klinik auf, da in letzter Zeit sich das Erbrechen zwei- bis dreimal täglich einstellte und die Schmerzen sich verstärkten.

Patientin ist seit zehn Jahren verheiratet, kinderlos, Hereditär nichts nachzuweisen.

Status praesens: Reduzierter Ernährungszustand, blasse Hautfarbe.

Lungen: Auf beiden Seiten lauter Lungenschall, Grenzen gut verschieblich, überall Vesikuläratmen.

Herz: Absolute und relative Herzdämpfung gehörig, Puls regelmässig, Herztöne rein.

Abdomen: Bauchdecken wenig gespannt, Magengegend druckempfindlich. Abnorme Resistenzen nicht zu fühlen.

Die Magendurchleuchtung mit Röntgenstrahlen zeigt (siehe Röntgenbild) eine deutliche Einschnürung am Magen, einen grösseren Cardia- und einen kleineren Pylorusteil.

Nervensystem ohne Befund.

Urin: Spez. Gewicht 1015, Reaktion neutral, Eiweiss negativ, Zucker negativ melin —.

Patientin wird zur Operation in die chirurgische Klinik verlegt.

15. XI. 06. In Luftchloroformnarkose nach Injektion von 0,01 Morphium Operation.

Medialschnitt. Nach Eröffnung der Peritonealhöhle zeigt sich der Magen ungefähr in der Mitte etwas näher dem Pylorus deutlich eingeschnürt. Zahlreiche pericastritische Verwachsungen, vor allem mit dem Netz. Nach Lösung der Spangen und des Netzes restiert am Magen eine richtige Schnürfurche. Da ausserdem am Pylorus eine narbige Verdickung besteht, wird am ovalen Teil des Sanduhrmagens, der ziemlich vertikal steht, die hintere Gastroenterostomie ausgeführt. Dabei zeigt sich nach Durchtrennung des Mesocolon die hintere Magenwand stark verdickt und narbig verändert. Drei Etagennähte, Verschluss der Bauchwunde mittels durchgreifender und oberflächlicher Nähte. Dermatol. Heftpflasterverband.

17. XI. Kein Erbrechen, kein Aufstossen, Abdomen weich, nicht aufgetrieben.

18. XI. Spontane Stuhlentleerung. Der dünnflüssige Stuhl ist reich an schwarzgrüner Farbe.

23. XI. Verbandwechsel. Wunde reaktionslos, teilweise Entfernung der Nähte. Allgemeinbefinden sehr gut.

1. XII. Entfernung der letzten Nähte, wegen nervösen Erregungszuständen Brom.

4. XII. Da im Stuhl noch Blut nachweisbar, bleibt Patientin noch bei Diät, täglich dreimal Bism. subnitr. 0,5 g.

7. XII. Patientin steht mit Leibbinde auf.

12. XII. Nach zweitägigem Aussetzen der Wissmuthgaben ist der heute entleerte, geformte, etwas harte Stuhl noch graugrünlich gefärbt. Weber'sche Blutprobe, schwach +.

13. XII. Patientin mit der Anweisung, ferner Diät zu halten und Wissmuth zu nehmen, auf eigenen dringenden Wunsch entlassen.

Fall II.

St. R., 43 Jahre alt.

Anamnese: Als Kind immer chlorotisch und zart. Häufig Halsentzündung. Masern, Scharlach, im Anschluss daran Nephritis.

Mit ca. 17 Jahren treten die ersten Magenbeschwerden auf und zwar in Form von Drücken nach dem Essen und Erbrechen. Magenspülungen verschaffen Erleichterung. Da bei einer Spülung das Spülwasser blutig abfliesst, werden die Spülungen sistiert und eine Ulcuskur eingeleitet. Patientin wird drei Wochen lang rektal und später löffelweise per os ernährt. Heisse Breiumschläge auf die Magengegend. Nach dieser Kur ist Patientin bei vorsichtiger Diät ziemlich beschwerdefrei. Diätfehler verursachen jedesmal Schmerzen, meisten auch Erbrechen.

Plötzlich treten wieder Blutungen auf, infolge deren eine neue dreiwöchentliche Ulcuskur eingeleitet wird. Nach

Beendigung derselben fühlt sich Patientin wieder besser, hat aber immer noch Beschwerden von seiten des Magens. Fleisch und konsistente Speisen werden schlecht vertragen. Patientin hat nach dem Essen immer das Gefühl, als ob die Speisen im Magen stecken blieben. Sie massiert daher immer nach dem Essen die Magengegend und will dabei den Eindruck haben, als ob dadurch die Speisen das Hindernis passierten. Oft Magendrücken, auch bei sehr geringer Nahrungsaufnahme, Gefühl von Völle. Sehr häufig ergiebiges Erbrechen, nachher Erleichterung.

Vor vier Jahren wurde bei einer Untersuchung (Aufblähung) des Magens eine bedeutende Senkung und Erweiterung des Organs konstatiert. Der Rat, sich operieren zu lassen, wird von der Patientin nicht befolgt, sondern sie erträgt ihren Zustand weiter, behilft sich mit Massieren und äusserst vorsichtiger Diät, obwohl sie immer mehr abmagert und schwächer wird.

Im November 1906 treten plötzlich wieder akute Beschwerden in den Vordergrund, derartige heftige Magenschmerzen, dass Patientin tagelang mit an den Leib gezogenen Beinen im Bett liegen musste. Schmerzen sehr heftig, gleichmässig und nicht an Nahrungsaufnahme gebunden. Drei Wochen nachher isst Patientin so gut wie gar nichts. Der Leib ist stark aufgetrieben, sehr druckempfindlich. Obstipation. Patientin nimmt gar keine feste Nahrung mehr zu sich, nur noch Milch und flüssige Speisen. Starke Abmagerung und Kachexie.

Status praesens: Mittelgrosse, sehr blasse Person mit geringer Muskulatur, reduziertem Fettpolster, Haut trocken und schlaff. Thorax flach, Supra- und Infraclavikulargruben eingesunken.

Lungen: Links hinten unten Grenzen weniger gut verschieblich als rechts. Schall normal, bei Atmung vesikulär.

Herz: Grenzen normal, Spitzenstoss schwach, Töne rein, Puls mässig zu fühlen, regulär.

Abdomen: Flach, druckempfindlich, gespannt.

Leber und Milz: Keine Vergrösserung nachweisbar.

Magengegend druckempfindlich, kein Plätschern, keine peristaltischen Bewegungen zu sehen.

Urin: Eiweiss —, Zucker —.

Stuhl hellgelb, geformt (Milchstuhl). Kein Blut.

Nervensystem normal.

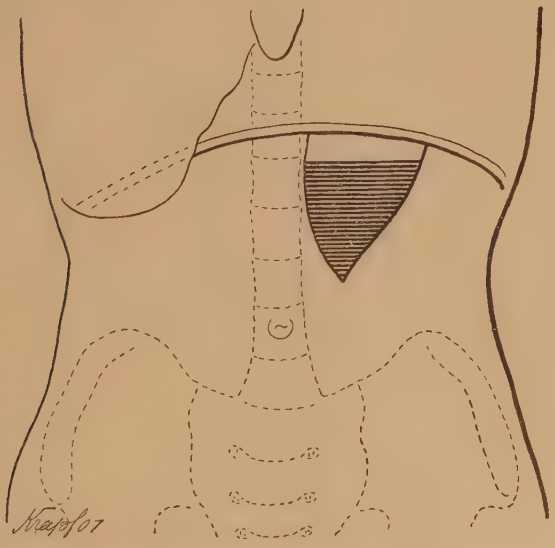

Abbildung 1.

15. I. 07. Röntgendurchleuchtung. Reisbrei und 30 g Wissmuth werden vor dem Schirm gegessen. Bissen passiert glatt in den Magen. In der Magengegend kegelförmiger Schatten mit abwärts gerichteter Spitze, die den Nabel nicht erreicht (siehe Abbildung 1). Zwerchfell beweglich. Nach 20 Minuten in der Nabelgegend etwas tiefer ein zweiter deutlicher Schatten, zwischen beiden ein ca. 5 cm lange,

schmale, undeutlich sichtbare Brücke (siehe Abbildung 2). Nach 1½ Stunden ist der obere Schatten verschwunden, der untere ist noch gut sichtbar. Ähnlicher Befund nach sechs und acht Stunden.

17. I. 07. Der gleiche Versuch ergibt denselben Befund. Wenn nach Anfüllung des oberen Magenteils Patientin den Leib in der Mittellinie von oben nach unten streicht,

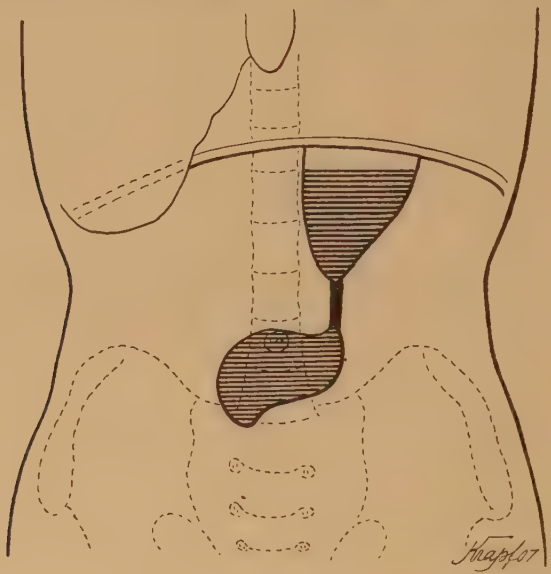

Abbildung 2.

passiert der Inhalt des ersten Magens unter Gurren das Verbindungsstück.

Patientin wird zur Operation in die chirurgische Klinik verlegt.

19. I. 07. Nach subkutaner Injektion von 0,02 Morphium Operation in Luftchloroformnarkose. Medianschnitt vom Proc. encif. bis unterhalb des Nabels. Nach der Eröffnung der Peritonealhöhle zeigt sich an der vorderen Magenwand, un-

gefähr drei Querfinger vom Pylorus entfernt, eine deutliche Einschnürung. Zahlreiche Spangen ziehen von der vorderen Magenwand zum Netz bezw. Lig. gastrocolicum. Abbindung und Durchtrennung der Spangen. Pylorus mit Gallenblase und Colon transversum flächenhaft verwachsen. Ebenso die vordere Magenwand nahe der kleinen Curvatur mit dem Parietalblatt des Peritoneums breit adhärent. Beide Magenteile ektatisch, Pylorus hypertrophisch. Typische Gastroenterostomie retropolica. Drei Nahtreihen, fortlaufende Aufhängenähte, durchgreifende und oberflächliche Nähte zum Verschluss der Bauchwunde. Dermatologischer Heftpflasterverband.

21. I. 07. Kein Erbrechen, Leib weich, Flatus gehen durch Darmrohr ab. Stuhlgang spontan.

26. I. 07. Erster Verbandwechsel. Wunde reaktionslos. Entfernung der oberflächlichen Nähte. Allgemeinbefinden sehr gut.

30. I. 07. Verbandwechsel. Entfernung der tieferen Nähte bis auf zwei. Patientin erholt sich zusehends.

2. II. 07. Entfernung der letzten Nähte. Zinkpflasterverband. Patientin erhält wegen nervöser Erscheinungen, Schlaflosigkeit noch abends Morphium. Nahrungsaufnahme steigt. Aufgenommenes wird behalten.

9. II. 07. Gewichtszunahme 10 Pfund.

15. II. 07. Patientin, die seit 12. II. aufsteht, bekommt wegen hochgradiger Anämie AH. b. g. Nach dem Essen leichtes Druckgefühl, kein Erbrechen, sonst schmerzfrei.

1. III. 07. Patientin hat um weitere 4 Pfund zugenommen, doch ist im allgemeinen ein nicht sehr rascher Fortschritt zu bemerken, wie unmittelbar nach der Operation. Patientin fühlt sich manchmal noch sehr matt.

5. III. 07. Patientin entlassen.

Weitere Nachforschungen haben ergeben, dass der Ge-

sundheitszustand der Patientin, abgesehen von zeitweiligen Verschlimmerungen, ein zufriedenstellender ist.

Betrachten wir diese Krankengeschichten etwas genauer, so finden wir hier den typischen Verlauf einer Erkrankung an Sanduhrmagen als Folge eines Magengeschwürs.

Im 17. Lebensjahr melden sich bei der Patientin plötzlich Magenschmerzen, die ersten Zeichen eines Magengeschwürs. Bestätigt wird diese Annahme durch die Angabe der Patientin, dass sie von Jugend auf chlorotisch war. Ferner finden wir bei ihr Schmerzen nach der Nahrungsaufnahme, ein Symptom, das häufig bei Ulcus vorkommt, ferner als sehr wichtiges Symptom das Erbrechen, das bei 80% aller Ulcuserkrankten vorhanden ist. Hämatemesis, das von vielen Autoren als wichtigstes Zeichen der Magengeschwüre angesehen wird, war bei der Patientin nie bemerkt worden. Jedoch ist dieses Blutbrechen durchaus nicht sehr häufig und stellt sich nur in ein Drittel aller Fälle ein (Mehring). Es darf uns in unserem Falle also das Fehlen von Hämatemesis nicht von der Diagnose Ulcus abhalten, zumal wir noch hören, dass gelegentlich einer Magenspülung eine Blutung auftrat.

Ebenso wie der Anfang des Leidens, so stellt sich auch der weitere Verlauf als ein charakteristischer für Sanduhrmagen dar.

Nach einer energischen Ulcuskur fühlt sich Patientin verhältnismässig beschwerdefrei, was sich wohl daraus erklären lässt, dass einerseits die Geschwürsoberfläche verheilt ist, andererseits aber auch noch keine Narbenstriktur vorhanden ist. Erst infolge der im Laufe der Jahre erfolgten zahlreichen Recidive und der mit der Ausheilung der Geschwüre Hand in Hand gehenden erneuten Bildung von kontrahierenden Narben wird der Zustand der Patientin allmählich ein derart schlimmer, dass sie nur mehr flüssige

Speisen zu sich nehmen kann. Die Sanduhrform des Magens brachte nun auch bei unserer Patientin den früher schon geschilderten Circulus vitiosus von schmerzhaften Zuständen, wie Appetitlosigkeit, andauernde Magenschmerzen, Erbrechen, perigastritische Reizungen und Verwachsungen, Gastrektasie, Kachexie und auch sekundär wieder infolge der angestauten Speisen und Reizung der Magenschleimhaut neue Geschwüre hervor. Als Folge eines solchen sekundären Geschwüres ist auch der im Oktober 1906 auftretende äusserst schwere Anfall aufzufassen. Den Verdacht auf Sanduhrmagen, der bei genauer Durchsicht der Anamnese aufsteigt, finden wir durch die Röntgenphotographie vollauf bestätigt. Es sei mir an dieser Stelle gestattet, etwas näher auf die Vorteile der Röntgenphotographie im Vergleich zu den früher angegebenen, bisher gebräuchlichen diagnostischen Hilfsmitteln bei Sanduhrmagen einzugehen.

Gerade unser Fall beweist deutlich die Unzulänglichkeit aller bisherigen Untersuchungsmethoden. Aspektion und Palpation waren von vornherein aussichtslos, denn wir haben ja gehört, dass der Leib aufgetrieben und sehr druckempfindlich war. Es wäre kaum gelungen, trotz des sehr abgemagerten Zustandes der Patientin die Peristaltik des Magens oder eine Einziehung der Bauchdecken an der Strikturstelle wahrzunehmen. Ebensowenig hätte sich Patientin Perkussion oder Palpation gefallen lassen, bei der grossen Schmerzhaftigkeit, die derartig entzündliche Prozesse, wie sie sich bei der Patientin abspielten, mit sich bringen. Auch sämtliche Methoden, die auf Verwendung von Sonden, sei es zum Zwecke der Aufblähung oder der Ausspülung, beruhen, sind in unserem Falle nicht in Betracht zu ziehen. Bereits früher einmal war durch Magenspülung eine Blutung verursacht worden, um so weniger wäre eine Sondierung bei dem letzten, unzweifelhaft durch ein Geschwür verursachten Schmerzanfall zu verantworten gewesen.

Die Verwendung der von Ewald empfohlenen Magenblase, die bei unserer Patientin vielleicht die geringste Gefahr mit sich gebracht hätte, hätte in unserem Falle nur den stark dilatierten Cardiamagen gezeigt und hiemit leicht Anlass zu einer Fehldiagnose gegeben, in dem dieser ektatische Teil als der ganze Magen wäre angesprochen worden.

Was endlich die Anwendung des Gastrodiaphans betrifft, so erinnere ich nur an die ausführliche Schilderung der Anwendungsweise bei Jaworski. Denken wir uns diese bei unserer Patientin angewandt, stellen wir uns vor, dass die Sonde zuerst an der Strikturstelle, an der das frische Ulcus sitzt, anstösst, dass sie dann vom ersten Magen durch die Verengerung hindurch in den zweiten geschoben werden muss und denselben Weg wieder zurücklegen muss — eine abundante Blutung mindestens wäre die unausbleibliche Folge gewesen.

Von allen diesen zahlreichen diagnostischen Hilfsmitteln wäre also keine bei unserer Patientin zu einer sicheren Diagnose verwendbar gewesen. Es wurde auch, wie aus der Krankengeschichte ersichtlich, bei unserer Patientin kein Versuch gemacht, sondern einzig und allein die Röntgenphotographie wurde zu Hilfe gezogen und hat auch den sichersten und untrüglichsten Beweis für das Vorhandensein eines Sanduhrmagens geliefert.

Dank der ganz hervorragenden Fortschritte, die in den letzten Jahren die Röntgenphotographie machte, ist es uns jetzt ermöglicht, die Sanduhrform des Magens unzweifelhaft mit Sicherheit zu erkennen. Auf die Schilderung der Technik näher einzugehen, ist hier nicht der Platz. Ich beschränke mich lediglich auf die Erklärung der beigefügten Zeichnungen.

In den beiden von mir zitierten Fällen bekamen die Patientinnen nach gründlicher Entleerung des Magens und Darms direkt vor der Aufnahme einen Teller Reisbrei zu essen, der mit ca. 30—40 g Bism. subnitr. zu einer Art

Emulsion vermischt war. Das Wismuth hindert das Durchdringen der Röntgenstrahlen und äussert sich daher auf dem Schirm in einer hellen Stelle, auf dem Positiv aber als dunkler, scharf abgegrenzter Schatten. Die Röntgen-Photographie, die ich dem Fall I beigefügt habe, zeigt den Füllungszustand des Magens nach ca. 10 Minuten. Wir erkennen daran ganz genau die Lage und die Grenzen des Magens, den Sitz der Striktur, den grösseren Cardia- und den kleineren Pylorusteil.

Ebenso untrüglich ist auch der Röntgenbefund im zweiten Falle. Der Wismuthbrei ist ohne Widerstand durch den Ösophagus in den Magen gelangt und füllt den Cardiamagen aus. Diesen Zustand zeigt uns Bild 1. Momentan könnte der Eindruck erweckt werden, als ob man es mit einem normalen Magen zu tun hätte. Sehr bald aber ist deutlich ein Weitergleiten des Breies zu bemerken und nach ca. 20 Minuten ist der Befund ein derartiger, wie wir ihn auf Bild 2 schematisch dargestellt sehen. Auch unterhalb des Nabels ist jetzt klar ein zweiter Schatten zu sehen, der mit dem ersten durch eine schmale Brücke verbunden ist. Es grenzt sich nun auch der bis weit unterhalb des Nabels reichende Pylorusmagen ab. Das dazwischen liegende schmale, weniger deutliche Verbindungsstück ist ohne Zweifel als die Einschnürungsstelle anzusprechen. Nach ca. $1^1/_2$ Stunden ist der Schatten des ersten Magens verschwunden, wohl aber noch deutlich der des zweiten Magens zu erkennen. Ein grosser Teil des Wissmutbreies ist bereits in den Dünndarm vorgeschoben. Aber auch noch nach sechs und acht Stunden ist der Brei im Pylorus wahrzunehmen, ein Beweis dafür, dass dieser Teil motorisch insufficient ist, denn normalerweise müsste schon nach ungefähr 2—3 Stunden das Wismuth aus dem Magen verschwunden sein.

Durch diese Aufnahmen bleibt also kein Zweifel mehr, dass wir es in beiden vorliegenden Fällen mit Sanduhrmagen zu tun hatten. Im Vergleich mit den bisher bekannten

Methoden ist diese geradezu ideal zu nennen. Es ist nicht mehr nötig, die oft sehr kachektischen Patienten durch mehrere Untersuchungsarten zu quälen, es ist nicht mehr nötig, Instrumente in den Magen einzuführen und dabei Blutungen gewärtigen zu müssen und trotzdem sind wir imstande, eine völlig sichere Diagnose stellen zu können.

Die Operation hat in beiden Fällen die Richtigkeit der Röntgendiagnose voll und ganz bestätigt.

Zum Schlusse möchte ich noch kurz einen Fall anführen, der auch in hiesiger Klinik operiert wurde und ein schönes Beispiel der seltener beobachteten Spasmen der Magenmuskulatur, und dadurch herbeigeführten vorübergehenden Sanduhrform des Magens, bildet.

Es handelt sich um eine 21 Jahre alte Patientin, die im Jahre 1900 zum ersten Male an Ulcus ventriculi mit Blutbrechen erkrankte, dann nach einer Ulcuskur sich ganz wohl befand. Nach 1½ Jahren stellten sich wieder Magenschmerzen ein und ebenfalls Blutbrechen. Patientin war damals Monate lang in ärztlicher Behandlung, aber die Schmerzen wollten nie mehr ganz verschwinden und dauerten bis heute (4. II. 03) in wechselnder Heftigkeit an. Vielfach angestellte Untersuchungen ergaben oft ganz verschiedenen Befund. Eine Aufblähung des Magens zeigte eine starke Erweiterung und Tiefstand. Bei Ausspülung des Magens floss das Wasser bald kontinuierlich, bald in Unterbrechungen ab. In der Nabelgegend ergab die Palpation bei der einen Untersuchung eine deutliche Resistenz, bei der anderen war sie wieder verschwunden. Die Röntgendurchleuchtung ergab zwei voneinander undeutlich getrennte helle Stellen. Es war also der Verdacht nicht auszuschliessen, dass es sich doch um einen Sanduhrmagen handeln könnte. Die Diagnose lautete: Dilatatio ventriculi. Sanduhrmagen?

Die auf Wunsch der Patientin vorgenommene Operation ergab eine Lösung des sonderbaren Verhaltens.

Nach Eröffnung der Bauchhöhle zeigte sich die Leber durch zahlreiche Spangen mit dem Parietalblatt des Peritoneums und mit dem Magen verwachsen (dies ist wohl der Grund des andauernden Erbrechens gewesen). Nach Lösung dieser Adhäsionen wird der Magen entwickelt, zeigt aber absolut keine Sanduhrform, sondern ausser Dilatation ein vollständig normales Verhalten. Daraus zeigt sich, während der Magen an der Luft liegt, ein unerwartetes Phänomen. Es bildet sich nämlich durch Muskelkontraktion, zwei Querfinger vom Pylorus entfernt, eine den Magen links einschnürende Furche, die dem Magen also vorübergehend eine typische Sanduhrform verleiht. Nach einiger Zeit löst sich diese Einschnürung wieder und der Magen hat wieder sein voriges Aussehen. Der weitere Verlauf der Operation (Gastroenterostomie) und der Wundheilung ist ein normaler.

Patientin hat sich auch seit dieser Zeit zusehends erholt und befindet sich wohl.

Durch dieses Verhalten des Magens während der Operation lassen sich auch leicht die bei den vorhergehenden Untersuchungen aufgetretenen Widersprüche erklären. Einmal eben hatte der Magen seine normale Form, dann waren keine Anhaltspunkte für Sanduhrmagen vorhanden, ein andermal wieder war der Magen durch den Reiz der eingeführten Sonde und der aufgenommenen Nahrung u. s. w. kontrahiert, dann fand man eben die typischen Symptome des Sanduhrmagens.

Es erübrigt mir noch die angenehme Pflicht, Herrn Geheimrat Prof. Dr. Ritter v. Angerer für die liebenswürdige Überlassung der Fälle und die Übernahme des Referats, sowie Herrn Privatdozent Dr. Gebele für die freundliche Unterstützung und Herrn Prof. Dr. Rieder für die gütige Überlassung des Röntgenbildes meinen verbindlichsten Dank auszusprechen.

Literatur.

1. Asbeck: Vier Fälle von Sanduhrmagen und ihre operative Behandlung. Inaug.-Dissert. Kiel 1898.
2. Büdinger: Zur Pathologie und Therapie des Sanduhrmagens. Wiener klin. Wochenschr. 1901.
3. Decker: Zur Diagnose des Sanduhrmagens. Münchener med. Wochenschr. 1902.
4. v. Eiselberg: Zur Kasuistik des Sanduhrmagens. Arch. f. klin. Chirurgie. 1899.
5. Ewald: Zur Diagnostik des Sanduhrmagens. Deutsches Arch. für klin. Med. Bd. 73.
6. Fritsche: Über Sanduhrmagen. Inaug.-Dissert. Halle 1901.
7. Hirsch: Über Sanduhrmagen. Virchows Arch. Bd. 140.
8. Hohenegg: Ein Fall von Sanduhrmagen. Wiener klin. Wochenschr. 1898.
9. Jaworsky: Über die Bestimmung der Lage u. Grenzen des Magens durch Kombination der neuesten Untersuchungsmethoden. Wiener med. Presse, 1897.
10. Klein: Ein Sanduhrmagen infolge von Säureverätzung. Wiener klin. Rundschau, 1900.
11. Koch: Ein Fall von Gastroenterostomie bei Sanduhrmagen. Inaug.-Dissert. Kiel 1903.
12. Langerhans: Ein Fall von innerer Einklemmung eines Sanduhrmagens durch Achsendrehung der Pylorushälfte. Virchows Arch. Bd. III.
13. Loock: Beitrag zur chirurg. Behandlung der Dilatatio ventriculi und des Sanduhrmagens. Inaug.-Dissert. Berlin 1891.

14. Lungemann: Über einen Sanduhrmagen. Beitrag zur path. Anatomie des Ulcus ventriculis impl. Inaug.-Dissert. Würzburg 1902.
15. Mehring: Lehrbuch f. innere Medizin.
16. Rasmussen: Über die Magenschnürfurche und die Ursache des chronischen Magengeschwürs. Zentralblatt f. med. Wissenschaft. XXV. 1887.
17. Riegel: Erkrankungen des Magens.
18. Saundey: Ein Fall von sanduhrförmiger Einschnürung des Magens in Verbindung mit einem kolossalen Magengeschwüre. Deutsche med. Wochenschr. 1891.
19. Schmid Monnard: Über Sanduhrmagen. Münchener med. Wochenschr. 1893.
20. Schmitt: Zur chirurg. Therapie des Sanduhrmagens. Münchener med. Wochenschr. 1902.
21. Schommerus: Symptomatologie des Sanduhrmagens. Inaug.-Dissert. Göttingen 1904.
22. Sivers: Ein Fall von Sanduhrmagen. Berliner klin. Wochenschr. 1899.
23. Weiss: Der Sanduhrmagen. Zentralblatt f. die Grenzgebiete der Medizin und Chirurgie. 1898.
24. Wölffler: Über Gastroanostomose bei Sanduhrmagen. Beiträge zur klin. Chirurgie. 1895.
25. Wullstein: Über Pathologie des segmentierten Magens und über die Therapie desselben durch Gangränerzeugung. Verhandl. des chirurg. Kongr. 1903.

Lebenslauf.

Geboren wurde ich, Fritz Falk, am 15. August 1878 als Sohn des Apothekers Andreas Falk und dessen Gattin Marie Falk. Nach Absolvierung des Kgl. Ludwiggymnasiums in München im Juli 1898 besuchte ich als Student der Medizin die Universitäten Würzburg, Kiel und München. In München bestand ich im Januar 1906 das Staatsexamen, woselbst ich auch an den Kliniken des Herrn Prof. v. Angerer, Prof. Posselt und im Ambulatorium des med.-klin. Institutes unter Herrn Prof. v. Bauer mein praktisches Jahr ableistete. Meine Approbation erhielt ich am 15. April 1907.